

## LE DOSSIER Échographie oculaire

# Imagerie de l'angle iridocornéen

**RÉSUMÉ :** L'exploration par UBM, basée sur l'utilisation de transducteurs ultrasonores de fréquence élevée (> 20 MHz), permet d'analyser le globe oculaire avec des images en coupe de très haute résolution. La spécificité de l'échographie réside dans la possibilité de pénétration au travers des tissus opaques donnant, par exemple, des images en coupe du corps ciliaire.

Les applications cliniques de l'échographie par UBM intéressent la chirurgie réfractive, l'analyse de l'angle en cas de glaucome et le suivi des tumeurs iridociliaires.

L'apport le plus intéressant en chirurgie réfractive consiste en l'analyse du segment antérieur avant et après implantation phaque, de façon, soit à déterminer les situations à risque, soit à effectuer le suivi postopératoire en apportant un bilan des relations entre l'implant et les différentes structures anatomiques.

La visualisation de l'angle iridocornéen en cas d'angle étroit permet de quantifier le risque d'évolution vers la fermeture de l'angle et de détecter un mécanisme d'iris plateau associé.

La très bonne pénétration de l'échographie à travers l'iris est une spécificité qui donne des images en coupe des lésions tumorales de l'iris et du corps ciliaire très utiles pour le diagnostic et le suivi après traitement conservateur.



→ M. PUECH

Centre Explore Vision, PARIS.  
Centre d'exploration de la vision,  
RUEIL-MALMAISON.

L'imagerie du segment antérieur par échographie de haute fréquence représente un complément d'exploration de plus en plus utile pour expliquer des éléments mal visualisés par la lampe à fente.

Les évolutions se font dans deux directions :

- une amélioration de la résolution des images ;
- la visualisation de zones difficiles d'accès par l'examen à la lampe à fente.

Les principales applications sont décrites en chirurgie réfractive, en matière de glaucome et pour les tumeurs iridociliaires.

### Principe et développement de l'échographie de très haute fréquence ou UBM

Le principe de l'échographie UBM, ou échographie de très haute fréquence,

repose sur l'utilisation de transducteurs dont la fréquence est supérieure à 20 MHz, alors que le standard habituel pour l'usage de l'échographie oculaire repose sur des sondes de 10 MHz.

Les sondes de 10 MHz permettent une bonne pénétration des tissus en profondeur et donnent un accès à tout le volume du globe oculaire avec, comme zone de prédilection, l'exploration du segment postérieur et de l'orbite.

Les sondes de très haute fréquence (> 20 MHz) permettent une nette majoration de la résolution des images (environ 30 à 50 microns), mais avec une pénétration des tissus limitée. Leur utilisation est préférentiellement tournée vers le segment antérieur.

Un brevet d'invention français a permis de montrer qu'une exploration du segment postérieur à très haute fréquence (> 20 MHz) est possible. Les sondes dérivées de ce brevet sont disponibles

depuis plusieurs années sous la forme de sondes de 20 MHz à focale longue destinées au pôle postérieur, en attendant les évolutions à venir sur des sondes de 35 ou 50 MHz qui amélioreront encore la résolution.

L'exploration par UBM du segment antérieur a été décrite par Charles Pavlin au début des années 1990, dans ses publications montrant des images en coupe de l'angle iridocornéen avec une résolution de 50 MHz [1]. Les premières images étaient obtenues avec l'appareil UBM (*ultrasound biomicroscopy*) qui a laissé son nom à cette technique d'exploration. La fenêtre d'acquisition était limitée à 5 × 5 mm, ne permettant pas de visualiser tout le segment antérieur en une seule coupe. Malgré cette limite, les études liées à cette approche du segment antérieur ont permis de décrire toutes les applications passées dans la pratique courante.

Les appareils ont évolué, d'abord en donnant la possibilité de réaliser une coupe de tout le segment antérieur sur la même image, et ensuite en proposant des sondes de très haute fréquence en option sur des appareils plus polyvalents, avec une unité centrale capable d'accueillir les sondes classiques de 10 MHz pour le segment postérieur, des sondes UBM à focale courte pour le segment antérieur et des sondes de 20 MHz à focale longue pour améliorer la résolution d'analyse du segment postérieur.

### Applications en chirurgie réfractive

Les applications en chirurgie réfractive ont été décrites à partir d'un appareil de très haute résolution appelé Artémis, capable de scanner la cornée avec possibilité d'identifier la profondeur d'une découpe de la cornée par procédure de Lasik. Ces applications peuvent se faire aussi avec les appareils OCT modernes. Les deux techniques permettent, par exemple, de déterminer l'épaisseur

du stroma résiduel avant décision de retraitement pour correction myopique (**fig. 1**) [2-4].

Une autre application, destinée au segment antérieur, est la surveillance des implants phaqes myopiques. La tendance de ces implants, soit de provoquer des effets secondaires sur la cornée, soit d'entraîner un contact irien avec risque d'ovalisation pupillaire ou d'effet sandwich, conduit à une plus grande vigilance dans la sélection des futurs candidats à l'implantation et à une surveillance régulière des patients implantés.

Les implants les plus utilisés sont les implants de chambre antérieure avec, soit une fixation angulaire, soit une fixation irienne.

L'échographie UBM permet de mesurer les distances de sécurité entre l'implant

et la cornée ou l'implant et le cristallin, de façon à réaliser un suivi régulier des patients déjà implantés. L'analyse de la position des pieds est aussi un élément important du suivi de ces patients (**fig. 2**) [5].

Pour les patients candidats à cette chirurgie, l'évolution des techniques d'imagerie permet d'envisager de superposer, sur l'image en coupe d'un patient donné, la forme de l'implant que l'on envisage d'utiliser, avec sa géométrie directement dépendante de l'amétropie que l'on veut traiter.

Pour cette chirurgie, un élément cristallinien a été décrit par Georges Baïkoff comme facteur de risque d'effet sandwich en cas d'implant à fixation irienne: il s'agit de la flèche cristallinienne qui, lorsqu'elle est supérieure à 600 micron, peut constituer un risque de com-

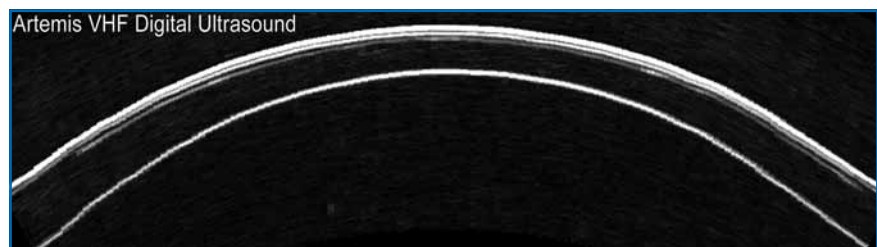


FIG. 1.

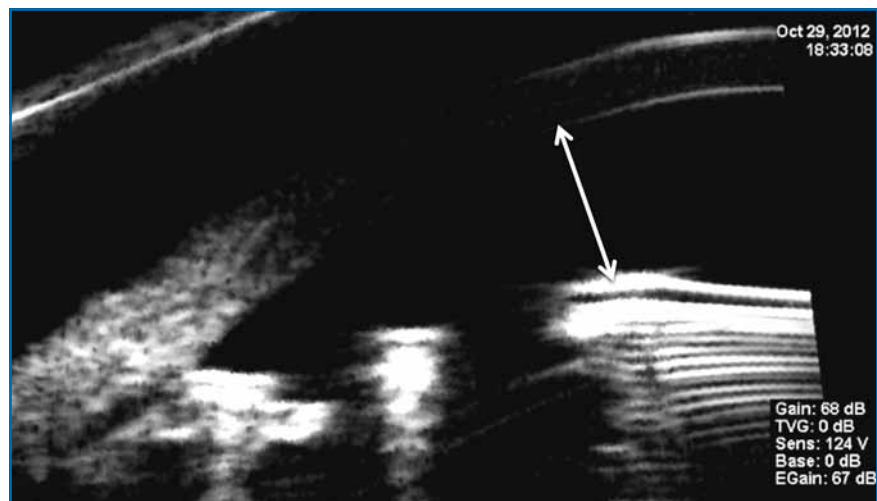


FIG. 2.

## LE DOSSIER

# Échographie oculaire

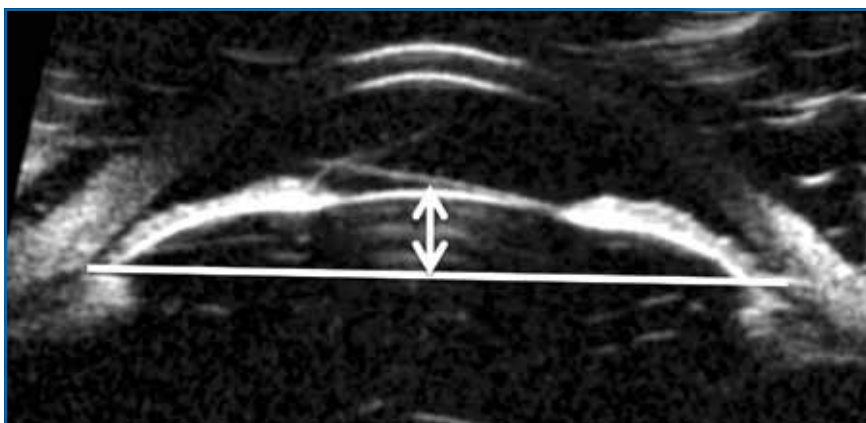


FIG. 3.

pression de l'iris entre le matériau de l'implant en avant et la cristalloïde antérieure située en arrière de l'iris.

La flèche cristallinienne est déterminée par une droite tracée d'angle à angle, qui permet ensuite de mesurer le débord de la cristalloïde antérieure par rapport à cette droite (fig. 3).

### Applications en glaucome

#### 1. Surveillance du glaucome par fermeture de l'angle

L'analyse du risque de glaucome par fermeture de l'angle est effectuée de façon préférentielle par la gonioscopie, qui donne un élément irremplaçable de coloration de l'angle et une vision dynamique de l'angle lorsque l'on utilise les verres de gonioscopie dynamique dessinés pour exercer une pression sur le sommet de la cornée et déterminer la possibilité de réouvrir l'angle.

Cependant, en cas de doute clinique, le recours à l'imagerie de l'angle en coupe méridienne peut apporter un éclairage différent sur le mécanisme de fermeture. Cet examen peut être réalisé par OCT ou par UBM, avec un avantage certain pour la méthode UBM qui bénéficie d'une meilleure pénétration en arrière de l'iris et permet ainsi d'analyser la composante

iridociliaire sur le mécanisme de fermeture de l'angle.

La méthode proposée pour analyser l'angle en UBM est de réaliser des coupes sur les 4 méridiens principaux (3 h, 6 h, 9 h et 12 h), en ambiance photopique, puis en ambiance scotopique, de façon à apprécier la dynamique de l'angle en cas de dilatation physiologique. L'avantage de l'échographie est que l'examen est réalisé dans l'obscurité, dans des conditions comparables à celles des crises nocturnes de glaucome par fermeture de l'angle, alors que la gonioscopie est réalisée avec l'éclairage de la lampe à fente.

Les éléments essentiels d'analyse d'une coupe méridienne appliquée à l'angle

iridocornéen sont représentés par la visualisation des deux interfaces de la cornée, de l'éperon scléral, de l'iris et de la cristalloïde postérieure (fig. 4) [6].

L'éperon scléral représente l'élément stable et le repère d'analyse de l'angle en situation d'accommodation ou de dilatation pupillaire.

Le risque de fermeture de l'angle est jugé sur le nombre de quadrants qui présentent une disparition de l'hypoéchogénéité de l'humeur aqueuse entre la cornée et l'iris, avec un contact entre les deux structures. Plus de la moitié des quadrants présentant un aspect fermé signera un risque plus ou moins avéré de fermeture de l'angle. D'autres appréciations ont été proposées dans la littérature, fondées sur la mesure de profondeur de la chambre antérieure en périphérie. Les mesures les plus couramment admises sont les valeurs appelées AOD 500 ou AOD 750, qui correspondent à la mesure de la distance entre la face postérieure de la cornée et la face antérieure de l'iris à 500 et 750 microns de l'éperon scléral. D'autres critères ont été définis, comme la surface de l'angle, mais avec des applications moins utiles en pratique courante.

Cette appréciation du risque de fermeture de l'angle peut aussi être réalisée avec les appareils OCT, soit de segment

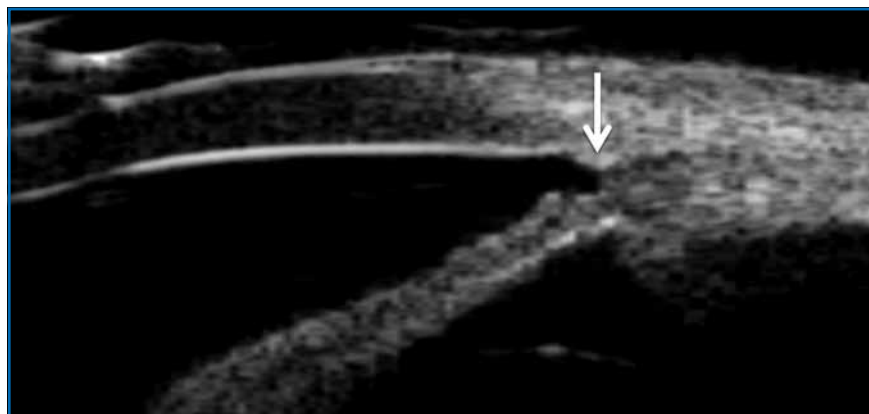

FIG. 4.

## LE DOSSIER

# Échographie oculaire

antérieur, soit de segment postérieur focalisés sur le segment antérieur. Cependant, ces appareils sont limités par leur manque de pénétration à travers le tissu pigmenté de l'iris et du corps ciliaire. L'UBM présente l'avantage de visualiser la position des procès ciliaires vis-à-vis de l'éperon scléral et, ainsi, de déterminer le risque de mécanisme d'iris plateau.

Le mécanisme d'iris plateau est défini en UBM comme l'association d'un angle fermé avec une position antérieure du corps ciliaire et une absence de sulcus ciliaire pouvant témoigner d'une force de compression du muscle ciliaire sur la racine de l'iris, rendant plus complexe la réouverture de l'angle iridocornéen par l'usage de la seule iridotomie périphérique (**fig. 5**) [7].

Le suivi des patients traités par iridotomie périphérique n'ayant pas répondu au traitement par une réouverture de l'angle suffisante représente aussi une très bonne indication d'exploration par UBM. En effet, cette situation peut correspondre à des tableaux anatomiques différents qui peuvent être identifiés par l'exploration échographique: il peut s'agir d'insertion antérieure de la racine de l'iris, de présence de kystes iridociliaires, soit ponctuels soit étendus, avec aspect de polykystose, ou bien encore d'un mécanisme d'iris plateau à des stades différents. Ces différents mécanismes physiopathologiques pourront ainsi bénéficier d'une réponse thérapeutique adaptée (**fig. 6**) [8, 9].

Parmi les réponses possibles après l'iridotomie, l'UBM peut guider les indications entre un traitement par iridoplastie, par chirurgie filtrante ou par ablation du cristallin.

À l'opposé, un angle très largement ouvert avec une inversion de la courbure de l'iris et une majoration du contact iridocristallinien fait évoquer la prédisposition au glaucome pigmentaire

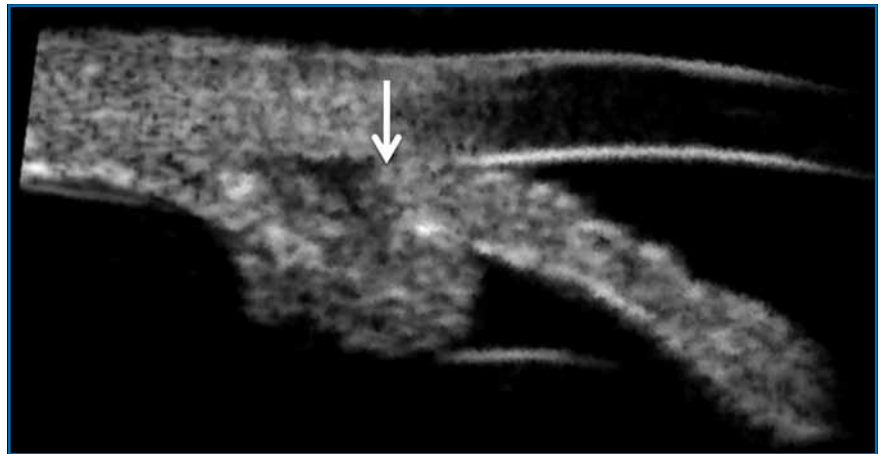


FIG. 5.

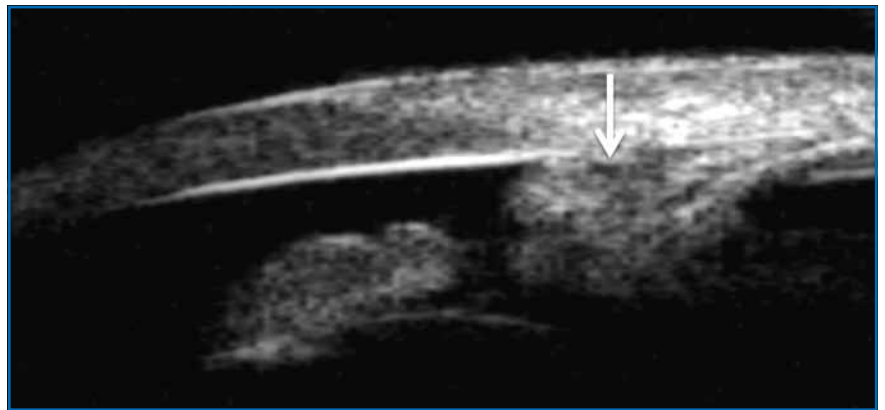

FIG. 6.

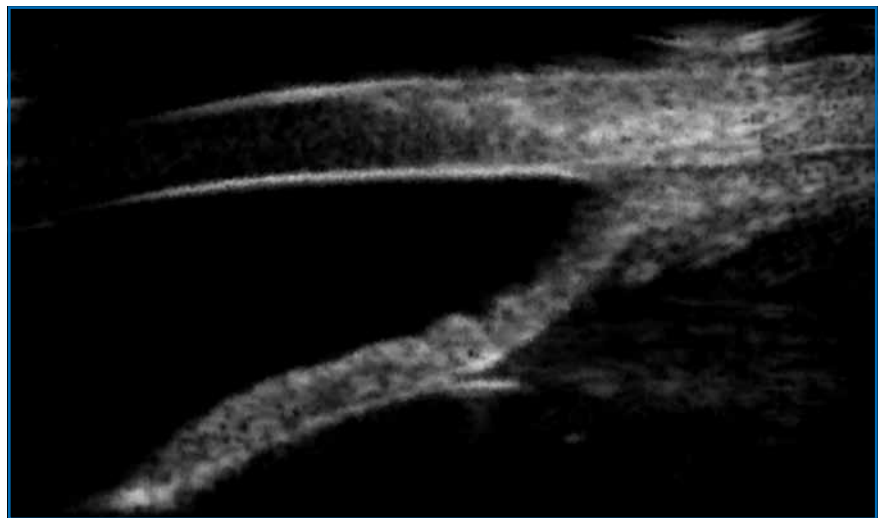


FIG. 7.

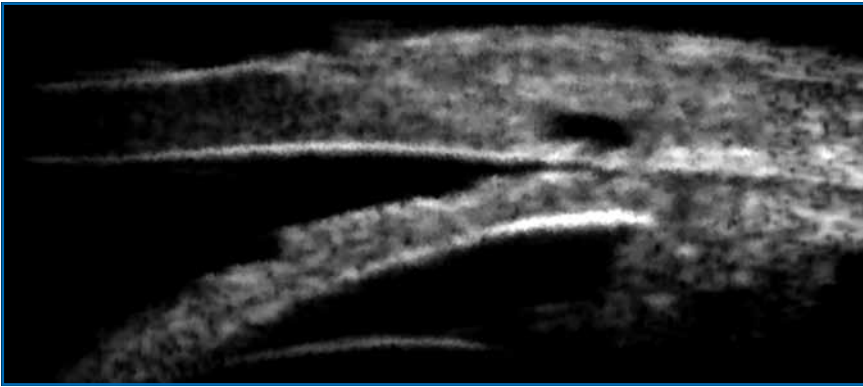


FIG. 8.

(fig. 7). Dans ce cas, l'iridotomie périphérique peut avoir un effet favorable sur la levée du blocage pupillaire inverse.

## 2. Surveillance des chirurgies filtrantes

La surveillance des chirurgies filtrantes peut bénéficier d'une exploration par UBM avec une très bonne visualisation de la qualité de la bulle de filtration, de la présence ou de l'absence de la chambre de décompression. La trabéculotomie et la sclérectomie profonde peuvent être identifiées en imagerie de l'angle avec détermination du mécanisme de mauvaise filtration (fig. 8) [10, 11].

Une bulle conjonctivale fonctionnelle se traduit par un épaissement de la conjonctive qui joue le rôle d'une éponge vis-à-vis de l'humeur aqueuse. Une bulle conjonctivale en relief mais avec une fibrose de la conjonctive sera le signe d'une moins bonne évacuation de l'humeur aqueuse.

### UBM et surveillance des tumeurs iridociliaires

La très bonne pénétration des tissus par les ondes ultrasonores représente, en matière de tumeur pigmentée, un avantage incomparable pour le diagnostic et le suivi de patients atteints de lésions solides iriennes ou ciliaires. L'accès à

cette partie du globe oculaire, impossible par angiographie ou OCT, place l'imagerie par UBM au premier plan dans ces indications.

La motivation d'un examen par UBM est souvent déclenchée par la présence d'un relief irien plus ou moins associé à une modification de pigmentation de l'iris ou de l'angle (fig. 9).

En cas de voussure de l'iris, l'examen par UBM peut faire la différence entre la présence de kystes iridociliaires de type aqueux ou la présence d'une lésion solide à type de nævus ou mélanome de l'uvéa. Le diagnostic différentiel n'est pas toujours aisé avec la présence de tumeurs plus rares, mais le suivi évolutif entre deux examens permet d'identifier les lésions à potentiel de croissance méritant un avis spécialisé et, si nécessaire, un traitement adapté (fig. 10).

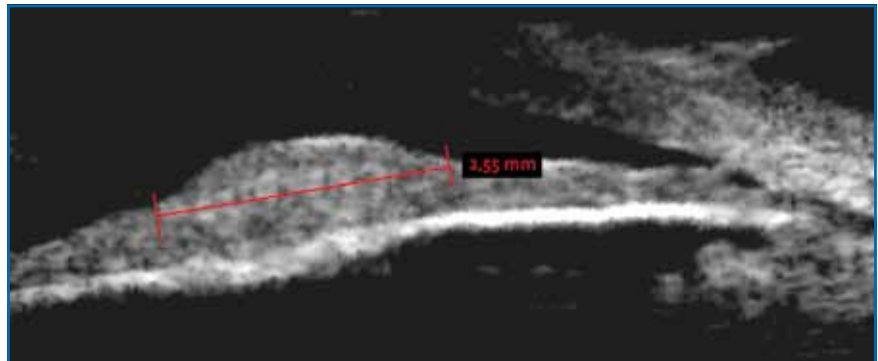


FIG. 9.

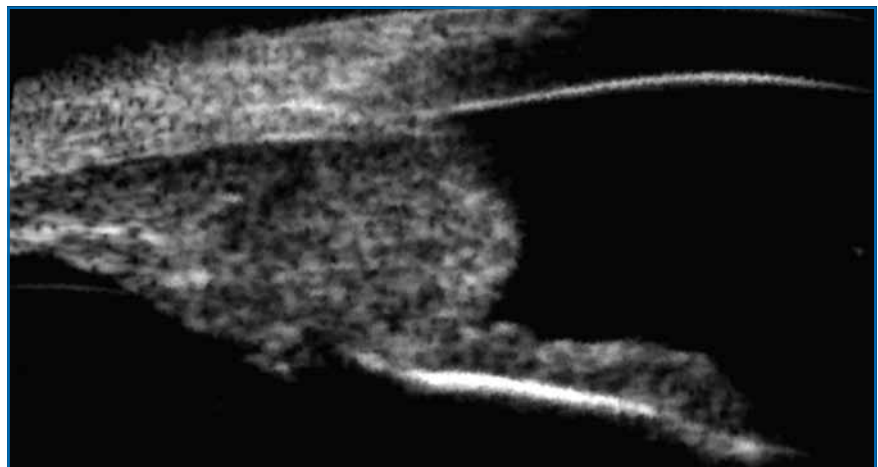


FIG. 10.

## LE DOSSIER

# Échographie oculaire

En cas de mélanome du corps ciliaire ou de l'iris, les mesures prises en UBM et la localisation de la lésion seront autant de repères pour la mise en œuvre du traitement conservateur avec un élément objectif servant de base au contrôle évolutif.

La lésion de départ est stoppée dans son évolution par le traitement de protonthérapie, et le signe le plus couramment retrouvé pour signer d'une réponse positive au traitement est l'obtention d'une stabilité du volume de la tumeur. Ce n'est qu'après 2 ou 3 ans que les mélanomes traités vont montrer un phénomène de vacuolisation interne, signant un début de nécrose tissulaire intratumorale précédant la lente régression du volume tumoral.

La découverte d'une reprise évolutive au cours du suivi par UBM, en face d'une majoration du volume de la tumeur, pourra déclencher un retraitement.

Parfois, une discrète pigmentation sous-conjonctivale peut être le signe d'appel d'une lésion ciliaire choroïdienne plus volumineuse passée inaperçue à l'examen à la lampe à fente.

### Conclusion

L'évolution des techniques d'exploration par UBM et la mise en place d'un exa-

men non invasif permettent à l'échographie de haute fréquence de prendre une place de plus en plus importante dans les indications et le suivi de patients candidats à la chirurgie réfractive, mais aussi pour ceux présentant des anomalies de l'angle, comme un risque de fermeture de l'angle, ou présentant une lésion tumorale de l'uvéa.

La très bonne pénétration de l'UBM à travers les tissus pigmentés et sa capacité à explorer la périphérie rétinienne et le corps ciliaire placent cette technique d'imagerie en première ligne pour les pathologies touchant cette partie du globe oculaire.

La possibilité de connecter des sondes UBM sur les appareils polyvalents permettant l'usage d'une exploration échographique classique en mode 10 MHz permet de multiplier les appareils disponibles et favorise l'accessibilité à ce type d'exploration resté longtemps trop confidentiel.

### Bibliographie

1. PAVLIN CJ, HARASIEWICZ K, SHERAR MD *et al.* Clinical use of ultrasound biomicroscopy. *Ophthalmology*, 1991;98:287-295.
2. RADHAKRISHNAN S, GOLDSMITH J, HUANG D *et al.* Comparison of optical coherence tomography and ultrasound biomicroscopy for detection of narrow anterior chamber angles. *Arch Ophthalmol*, 2005;123:1053-1059.
3. REINSTEIN DZ, ARCHER TJ, GOBBE M. LASIK flap thickness profile and reproducibility of the standard vs zero compression Hansatome microkeratomes: three-dimensional display with Artemis VHF digital ultrasound. *J Refract Surg*, 2011;27:417-426.
4. REINSTEIN DZ, ARCHER TJ, GOBBE M *et al.* Repeatability of layered corneal pachymetry with the artemis very high-frequency digital ultrasound arc-scanner. *J Refract Surg*, 2010;26:646-659.
5. MOSTAFAVI D, NAGEL D, DANIAS J. Haptic-induced postoperative complications. Evaluation using ultrasound biomicroscopy. *Can J Ophthalmol*, 2013;48:478-481.
6. KU JY, NONGPIUR ME, PARK J *et al.* Qualitative evaluation of the iris and ciliary body by ultrasound biomicroscopy in subjects with angle closure. *J Glaucoma*, 2013 [Epub ahead of print].
7. FÉNOILLAND JR, PUECH M, BAUDOIN C *et al.* Imagerie de l'angle iridocornéen dans le glaucome. *J Fr Ophtalmol*, 2013;36:378-383.
8. GAZZARD G, FRIEDMAN DS, DEVEREUX JG *et al.* A prospective ultrasound biomicroscopy evaluation of changes in anterior segment morphology after laser iridotomy in Asian eyes. *Ophthalmology*, 2003;110:630-638.
9. URSEA R, SILVERMAN RH. Anterior-segment imaging for assessment of glaucoma. *Expert Rev Ophthalmol*, 2010;5:59-74.
10. APTEL F, DUMAS S, DENIS P. Ultrasound biomicroscopy and optical coherence tomography imaging of filtering blebs after deep sclerectomy with new collagen implant. *Eur J Ophthalmol*, 2009;19:223-230.
11. MC WHAE JA, CRICHTON AC. The use of ultrasound biomicroscopy following trabeculectomy. *Can J Ophthalmol*, 1996;31:187-191.

L'auteur a déclaré ne pas avoir de conflits d'intérêts concernant les données publiées dans cet article.

### Prix Glaucome de la SFO

Le prix Glaucome de la SFO 2014 a été attribué au Dr Stéphanie Zwillinger (CHNO des Quinze-Vingts à Paris) pour son travail: *Caractéristiques morphologiques in vivo de la lame criblée antérieure dans le glaucome primitif à angle ouvert par imagerie par optique adaptative.*

Le prix Glaucome de la SFO, soutenu par les laboratoires Allergan, récompense, à hauteur de 5000 €, un travail de recherche original pharmacologique, clinique, paraclinique ou thérapeutique réalisé par un ophtalmologiste dans le domaine du glaucome.

J.N.

D'après un communiqué de presse des laboratoires Allergan.